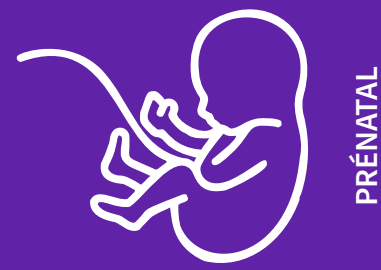

Guidelines en échographie foetale

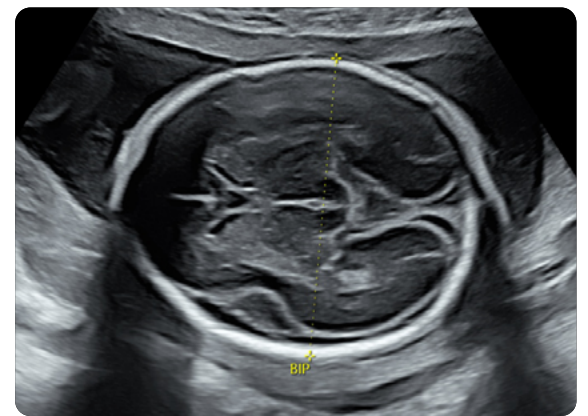2^E TRIMESTRE (CNEOF 2016)

Dr. Jean-Philippe Bault
Plateforme Lumière Necker, CPDP Poissy St-Germain, les Mureaux
Grégoire Potelle
Voluson France

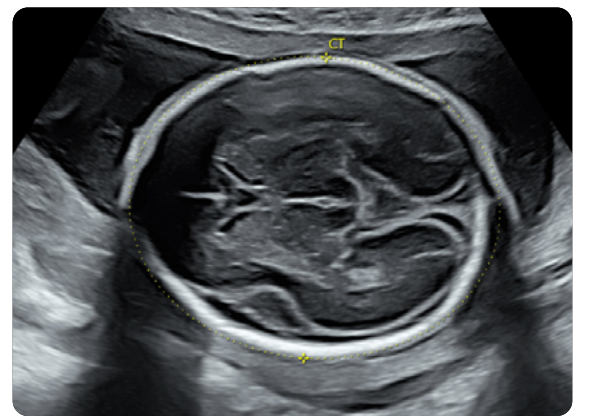


PRÉNATAL

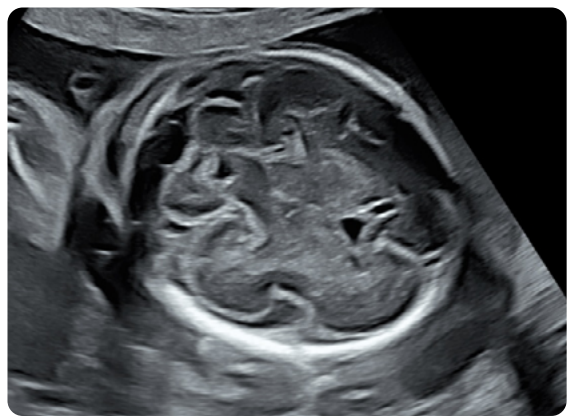
BIP / VL



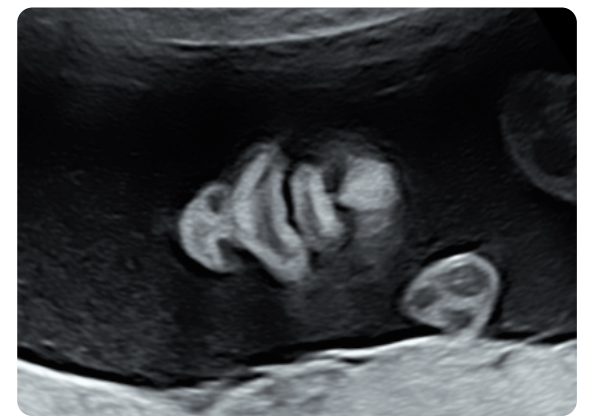PC



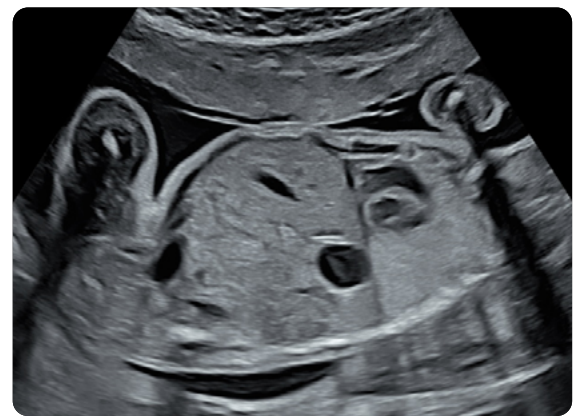Cervelet



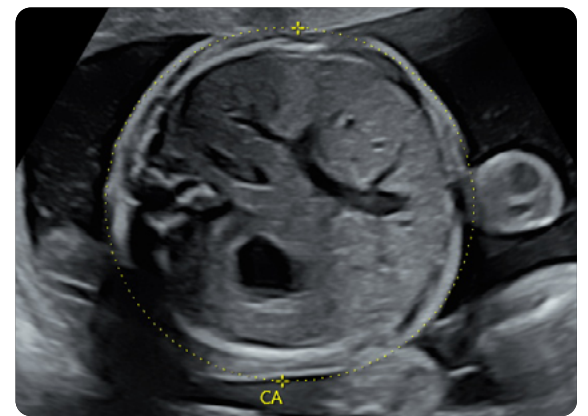Coupe Nez/Bouche



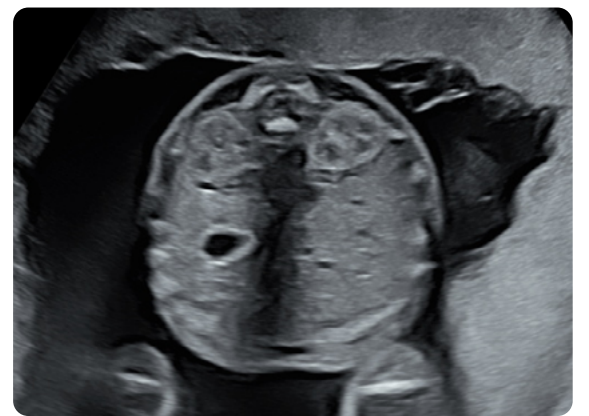
Diaphragme



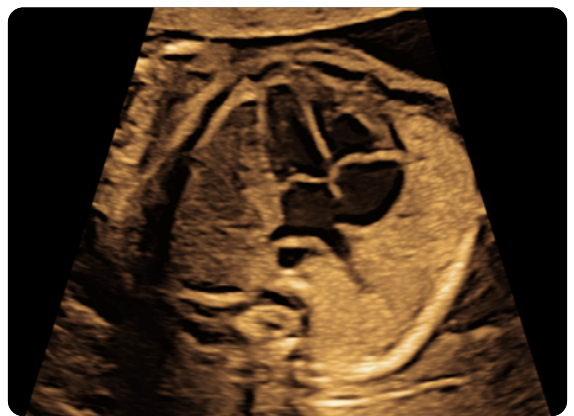PA



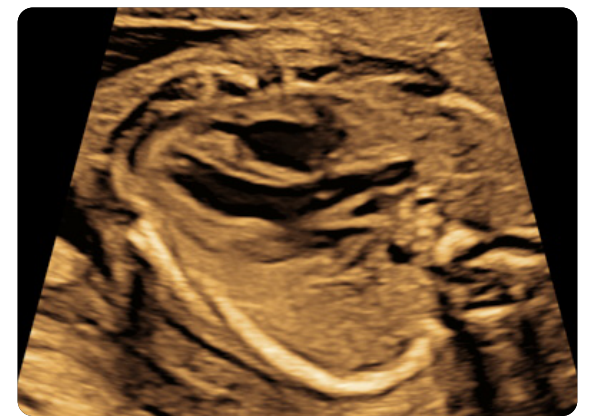Reins



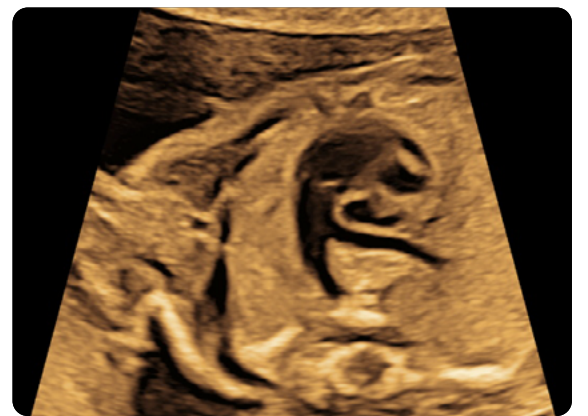4 Cavités



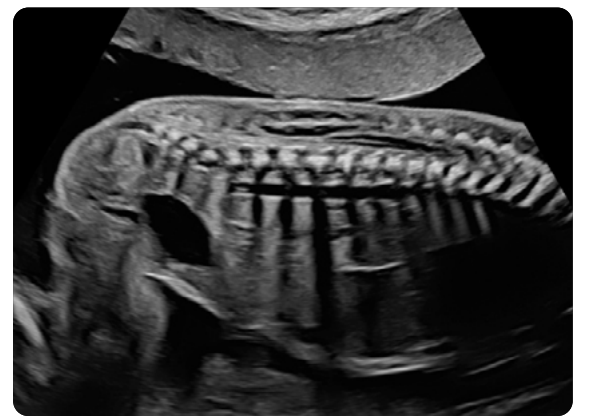
Aorte



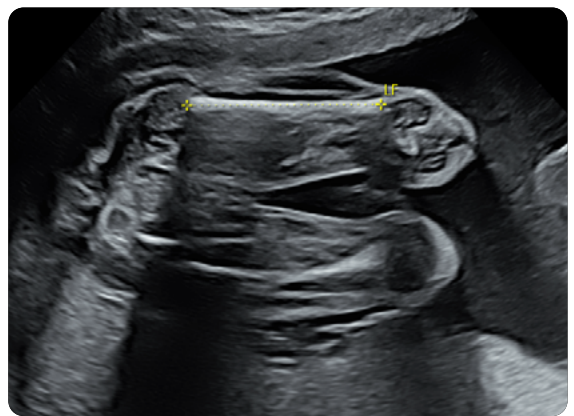Artère Pulmonaire



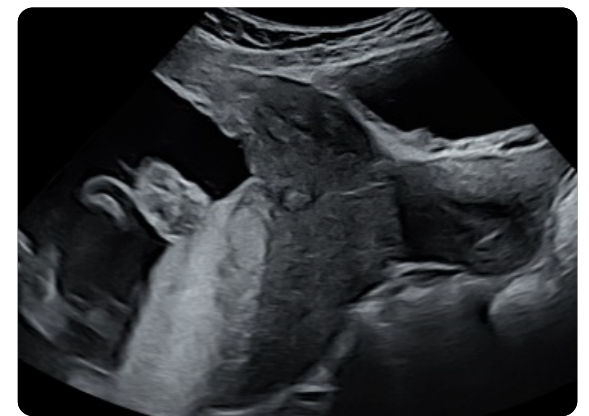Rachis



Fémur



Col



CRITÈRES DE QUALITÉ D'IMAGERIE

1. Profondeur / Angle
2. Focale
3. Fréquence
4. Gain

+ d'infos en audio →

