



Guidelines en échographie fœtale

1^{er} Trimestre (CNEOF 2016)



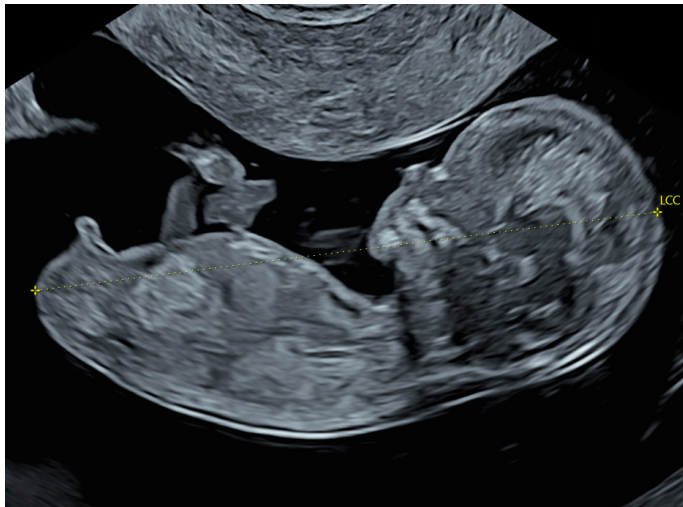Docteur Jean-Philippe Bault
CHU Bicêtre, CPDP Poissy Saint-Germain, Les Mureaux

Grégoire Potelle
Voluson France

CRITÈRES QUALITÉ

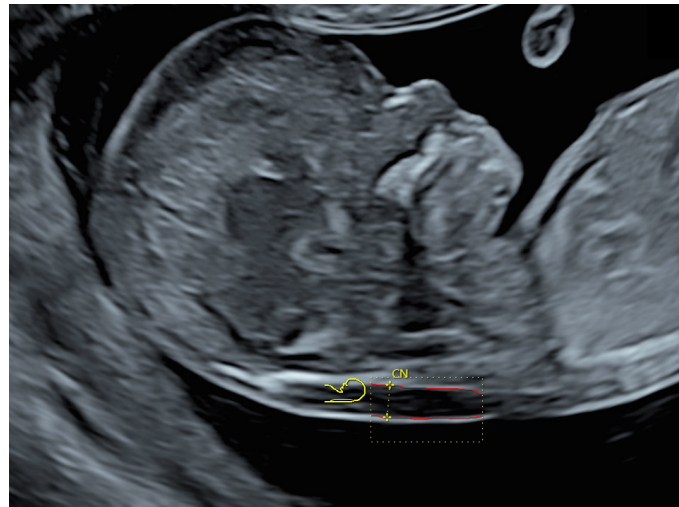
LCC

- Foetus occupant plus de la moitié de l'image
- Coupe sagittale
- Position neutre de la tête
- Extrémité céphalique dégagée
- Extrémité caudale dégagée
- Calipers correctement placés (*aux interfaces cutanées*)



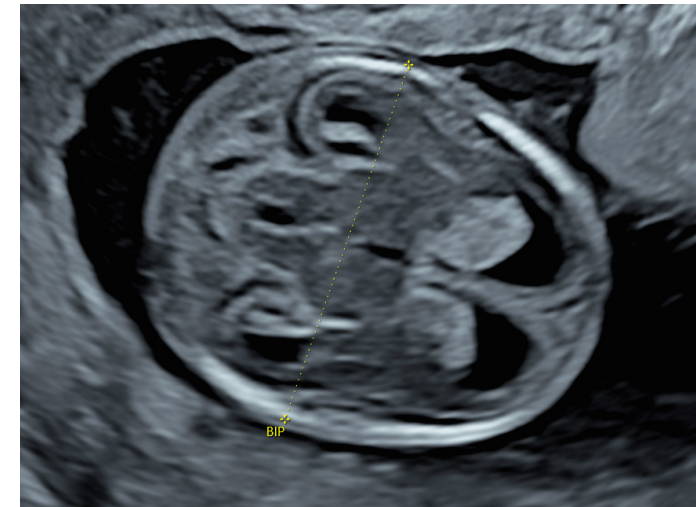CN

- Plan sagittal strict
- Calipers bien positionnés
- Continuité de la peau
- Position de la tête (*flexion intermédiaire*)
- Membrane amniotique identifiée
- Zoom suffisant



BIP

- Vue axiale symétrique entre les deux hémisphères cérébraux
- Ligne médiane (*3^{ème} ventricule et aqueduc*) et plexus choroïdes (*partie antérieure*)
- Non visualisation de la fosse postérieure
- Zoom suffisant

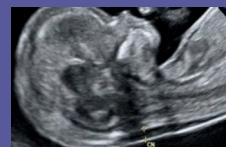

CRITÈRES DE QUALITÉ D'IMAGERIE

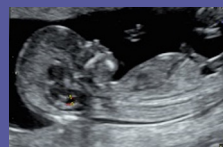1. Profondeur
2. Focale
3. Fréquence
4. Gain

www.gehealthcare.com

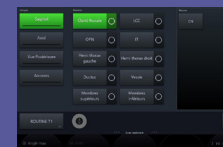
OUTILS VOLUSON™



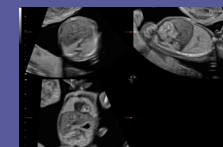
SonoNT
Mesure automatisée Clarté Nucale



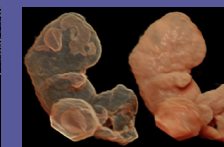SonoIT
Mesure automatisée IT



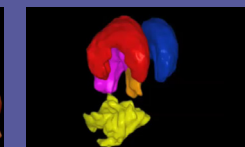
Scan Assistant
Productivité / Assurance Qualité



Mode Multiplan
Exploration systématisée



HDLive Silhouette
Embryoscopie



SonoAVC general
Étude structures céphaliques